KOMPLEXES VORGEHEN BEI DER BEHANDLUNG AN PATIENTEN MIT OSTEOCHONDROSE DES 4.GRADES UND BANDSCHEIBENHERNIEN MIT DER SKENAR-THERAPIE

Dr. med. Konstantin Nikitin

Direktor des therapeutisch-diagnostischen Zentrums

Die Behandlung ist mit vielen Schwierigkeiten verbunden. In der orthodoxen Medizin läuft sie auf Schmerzbetäubung und Entzündungshemmung oder operative Eingriffe hinaus, die im Wesentlichen deshalb palliative Maßnahmen sind, weil diese die zu den degenerativen Prozessen geführten Ursachen nicht beeinflussen können.



Im Großen und Ganzen ist es auch für den SKENAR-Therapeuten nicht eine der leichtesten Aufgaben, weil wenn die Wiederherstellung des Stoffwechsels im einzelnen Abschnitt auf Dauer misslingt, muss man ihn im ganzen Körper wiederherstellen, und das schafft fast immer Probleme.

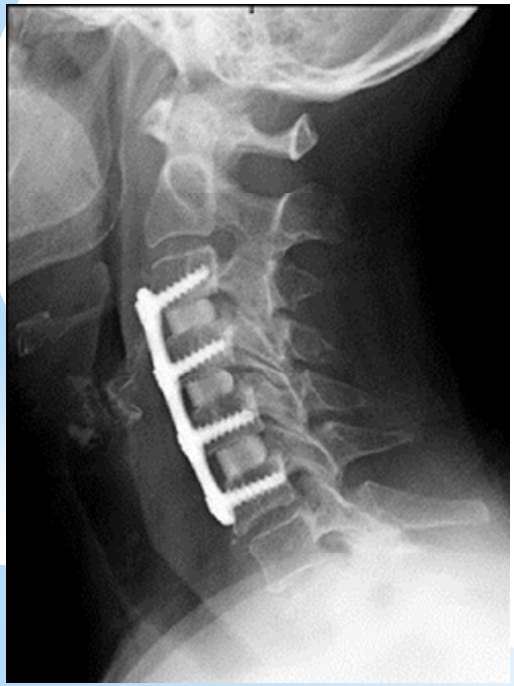

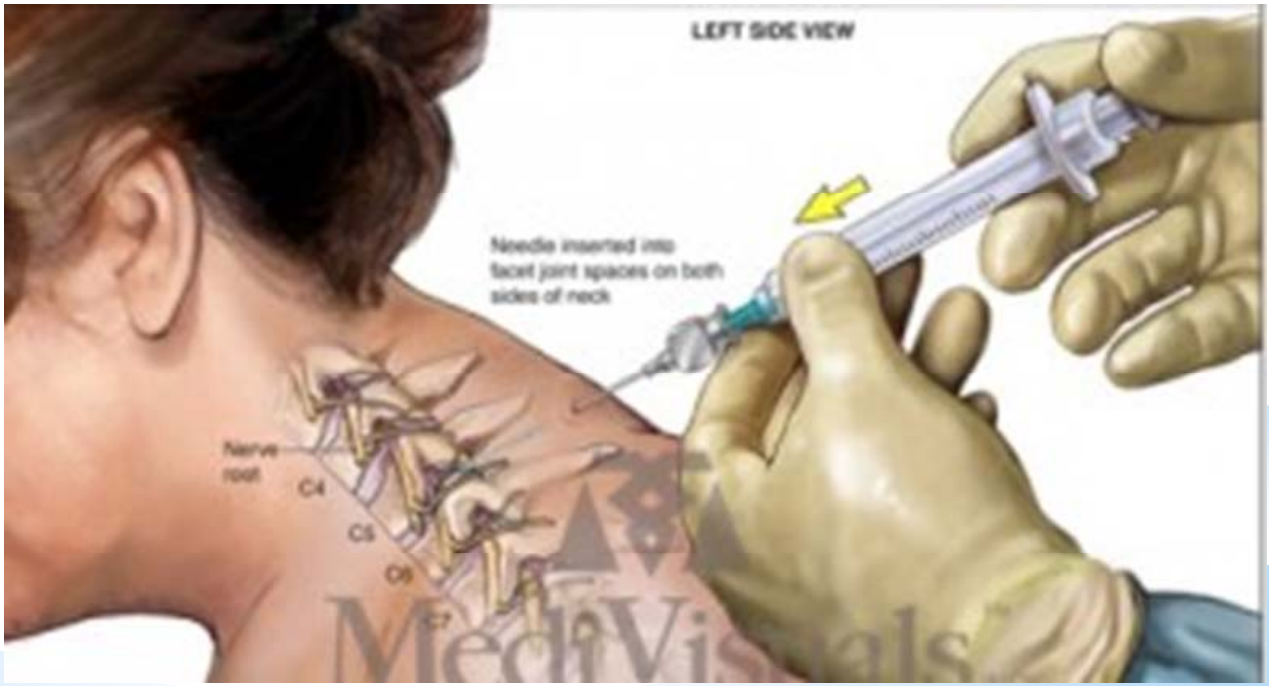

Wir haben die SKENAR-Therapie als Basismethode der Behandlung deshalb ausgewählt, weil eben diese die gestörten Organe und Systeme im ihren biologischen Zusammenhang wiederherstellt und reguliert.

"What fits your busy schedule better, exercising one hour a day or being dead 24 hours a day?"

Der SKENAR (**S**elbst**K**ontrollierender **E**lektro-**N**euro**A**daptiver **R**egulator) dient zur nicht-invasiven biologisch lenkbaren Therapie mit elektrischen Impulsen. Er wird zur Aktivierung der Körperreserven bei funktionalen und organisch-pathologischen Prozessen verwendet.

Dieses kleine autonome elektronische Gerät, das dank seiner Besonderheiten: Möglichkeit der Schnelldiagnostik, biologischer Rückverbindung und Einwirkung durch sogenannte neuro-ähnlichen Impulsen, erlaubt es die Rolle des universalen Reglers und Justierers physiologischer Prozesse zu übernehmen.

186 Personen wurden von uns behandelt.
Das Alter betrug 24 bis 68 Jahre.
Es wurden jeweils 6 bis 11 Kuren durchgeführt.
Eine Kur dauerte 12 bis 25 Tage.
Der Behandlungszeitraum: 6 Monate bis 2 Jahre.
In allen Fällen war die Hernie einer oder mehrerer Bandscheiben der Wirbelsäule durch tomographische Untersuchungen bestätigt.

Bei der Aufnahme waren die Beschwerden über Schmerzen im Bereich verschiedener Wirbelsäulenabschnitte, Gesäß und Beine, Taubheit in den oberen und unteren Extremitäten, allgemeine Schwäche, Hypertonus und Hypotrophie der Muskeln deutlich ausgeprägt. Die Anamnese ergab zahlreiche entzündliche Prozesse (Tonsillitis, Pharyngitis, aufgrund derer massiv Antibiotika in hohen Dosen angewandt wurden, oft von Kindes

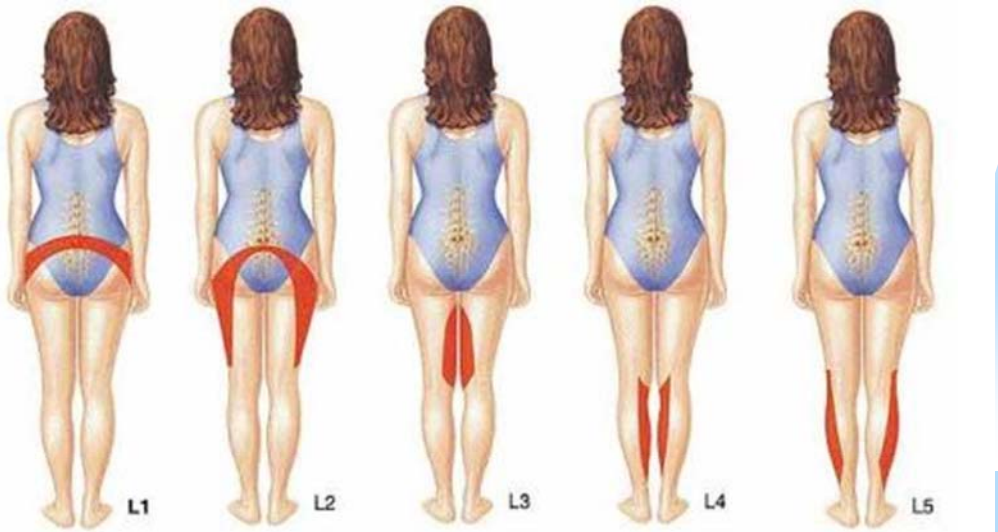

Bei 34 (~18%) Patienten wurde die Diagnose Geschwür des Magens und Duodenums, bei 86 (~46%) Patienten wurden Symptome der Enterokolitis und Cholezystitis festgestellt, bei 22 (~12%) - Hepatitis B. 120 (~64%) Patienten hatten beträchtliches Übergewicht und Fettstoffwechselstörungen.

Ab der ersten Sitzung haben wir unseren Patienten ausführlich erklärt, dass Ihr aktueller Zustand das Ergebnis der schädlichen Einflüsse der Umwelt ist, aber auch dass sie diesen Zustand teils selbst geschaffen haben.
Wir haben ausführlich ihre Ernährungsgewohnheiten analysiert und erforderliche Korrekturen angeraten.

Im Laufe der Behandlungen haben wir die Haut sowohl auf der Projektion der Wirbelsäule und an den paravertebralen Linien, Leber, Darm, Bauchspeicheldrüse, Nieren und Nebennieren, als auch an der Nacken-Stirn-Zone und der Zone der Hirnnerven-Austrittspunkte analysiert und bearbeitet.

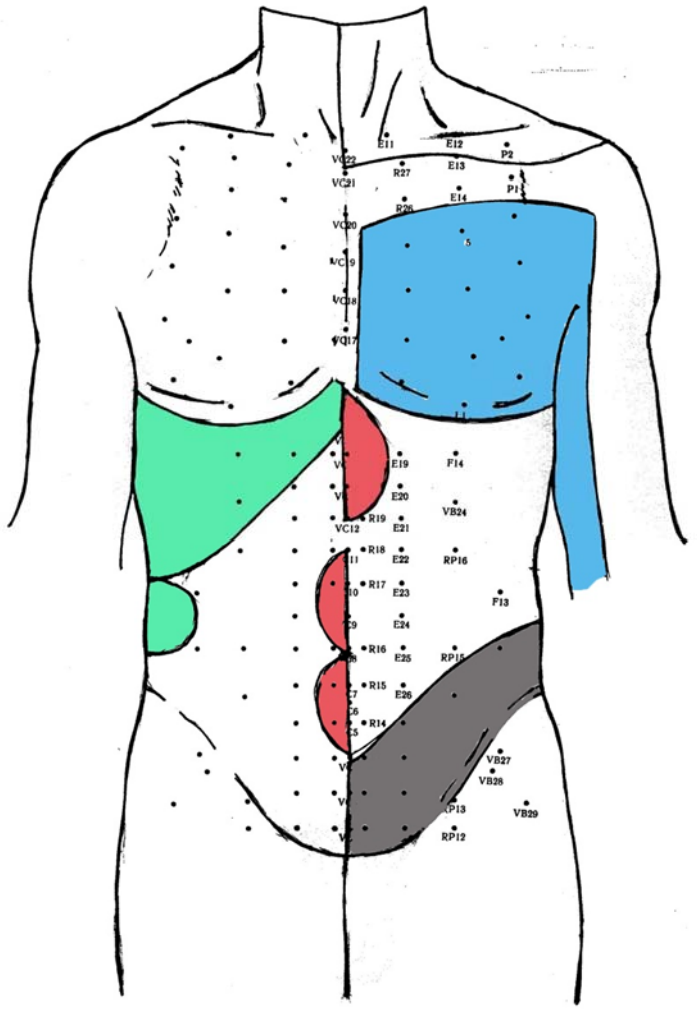

Fig. (a)

Die Dauer einer Sitzung betrug 25-40 Minuten.
Zur Steigerung der Behandlungs-wirksamkeit haben wir mehrere peripherische Geräte entwickelt, die an den Skenar anzuschließen sind. Diese Außenelektroden beschleunigen Heilungsprozesse und machen die Behandlung angenehmer.

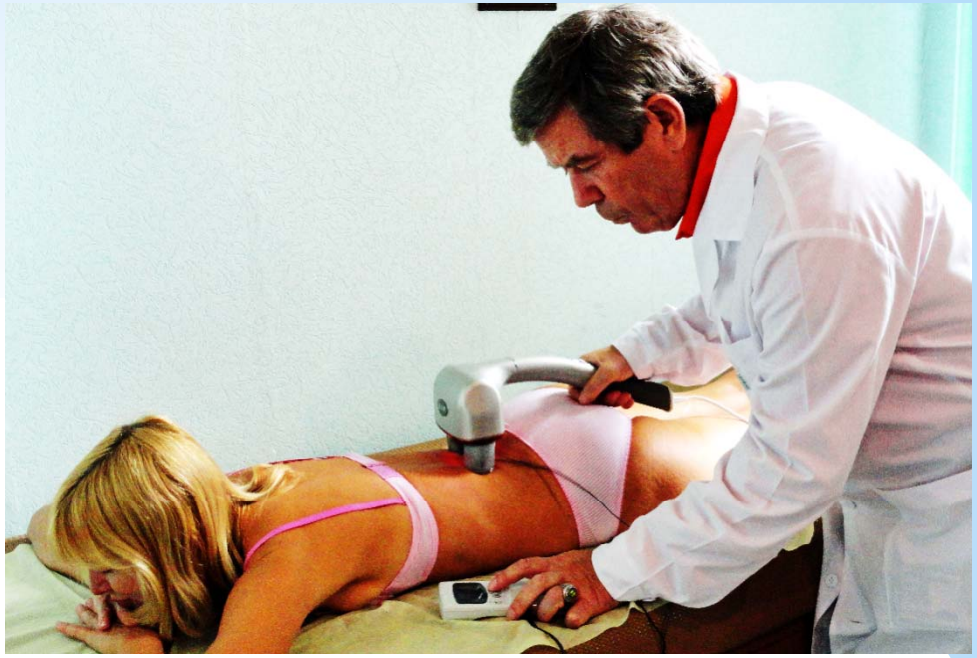

Elektrode Nr. **1 «BÜGELEISENCHEN VON KONNIK»**

Repräsentiert ein kombiniertes Gerät auf der Basis des Elektro-Massage-Geräts mit Infrarotlicht. Die Arbeitsflächen sind durch Elektroden ersetzt, die mit dem Skenar durch den Standard-Anschluss verbunden werden.

Der Zweck dieses Gerätes besteht darin, dass durch Vibration und Infrarotstrahlung eine nichtspezifische Aktivierung des Gewebes stattfindet, die Stoffwechselprozesse beschleunigt werden und somit die Empfindlichkeit der Gewebe zum Skenar-Einfluss gesteigert wird. Überdies erlaubt das Gerät im Laufe der Arbeit die Schmerzzonen auf einer bearbeiteten Zone festzustellen und diese zu differenzieren. Es ermöglicht zusätzlich festzuhalten, wann die Schmerzen verschwinden und mit welcher Intensität. Das Gerät steigert die Wirksamkeit der Skenar-Therapie merklich.

Elektrode Nr. 2 «Schlange von Konnik»

Das sind versilberte (9 µm) Magnetkugeln aus Seltenerdmetallen, die leicht zu einer Kette beliebiger Länge verbunden werden können.

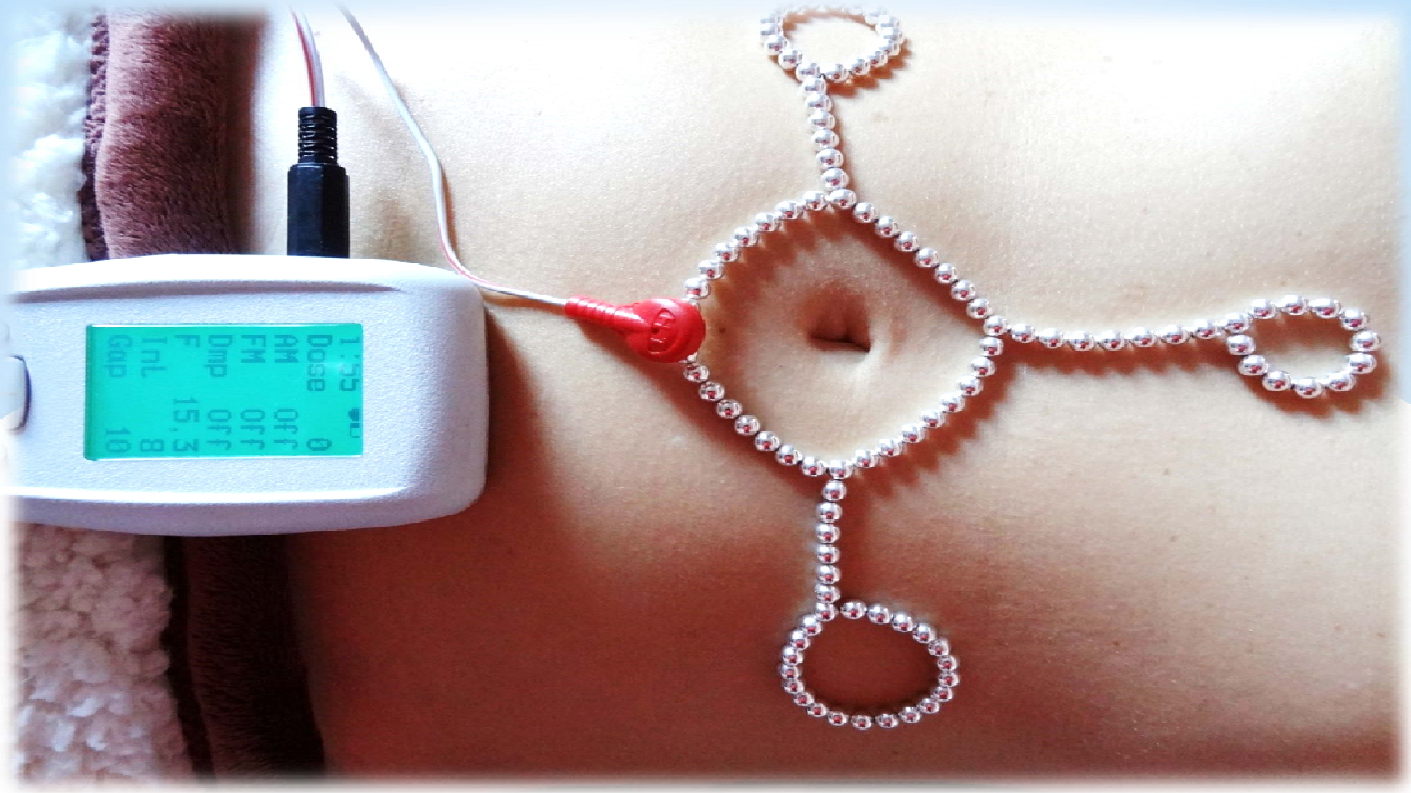

Daraus können auch Elektroden jeglicher Konfiguration geformt werden. Diese werden zum Skenar durch eine einfache Berührung angeschlossen, wenn am Enden des Kabels eiserne Kontakte gesetzt sind.

Das therapeutische Ergebnis nach einer Anwendung dieser Elektrode besteht sowohl in der kombinierten Wirkung des Magnetfeldes und des stimulierenden Skenar-Signals, als auch in leicht erreichbarer Elektrodenkongruenz auf jegliche Körperoberfläche, zum Beispiel den Zehen.

Elektrode Nr. 3 IGELCHEN VON KONNIK

Die Stachelelektroden sind für alle Typen der SKENAR Geräte geeignet. Ihre Nutzung steigert die Wirksamkeit der SKENAR-Therapie dank dem integralen Kontakt jedes Nägelchens mit der Haut. Das beeinflusst die Impedanz und Eindringfähigkeit der SKENAR-Impulse. Die Basis besteht aus Silikon und die Nägelchen sind versilbert (9 µm).



Bei ihrer Anwendung soll ein optimaler Kontakt mit der Haut gesichert werden. Der Patient kann sich mit der Schmerzstelle auf die Elektroden legen oder diese selbst andrücken, wenn sie von oben aufgelegt werden. Der Stecker am Ende des Kabels ist mit der entsprechenden Anschlussstelle am SKENAR zu verbinden.

Außerdem haben wir funktionale Belastungen im Laufe der Skenar-Therapie eingesetzt.

Es gelang uns dadurch die zusätzliche Symptomatik in Form der spezifischen Zyanose bei einer Stimulation der Rückenmuskulatur mit den Außenelektroden zu bekommen.

Das Aussehen 20 Sekunden nach der Stimulation des Halsgeflechtes. Der Patient B.

Diese Zyanose:

1. Zeigt genau die Durchblutungsstörungsgrenzen in der Zone der Osteochondrose;
2. Kann als Orientierungspunkt einer Lokalisation für die Skenar-Behandlung benutzt werden;
3. Erlaubt eine Kontrolle des Heilungsprozesses, weil ihr Verschwinden im Zusammenhang mit der Zustandsbesserung und dem positiven Verlauf anderer Symptome geht.

Patient-A

Ausgangszustand.

Vor Bearbeitung Nach Bearbeitung

Patient – A

Die Zonen mit Zyanose wurden mit dem zweiten Skenar im Laufe der Stimulation bearbeitet.

Patient-A

Das Aussehen 20 Sekunden nach der Stimulation (Ausgangsaussehen)

Das Aussehen 20 Sekunden nach der Stimulation nach 12 Behandlungen.



Im Lendenbereich wurde die Belastung durch absichtliche Bewegungen der Patienten erreicht. Bearbeitung mit Skenar in s.g. „Kobra“-Haltung.

Vor der Behandlung Nach der Behandlung

Tomographische Aufnahmen der Wirbelsäule in Projektion auf den größten Bandscheibenprolaps.

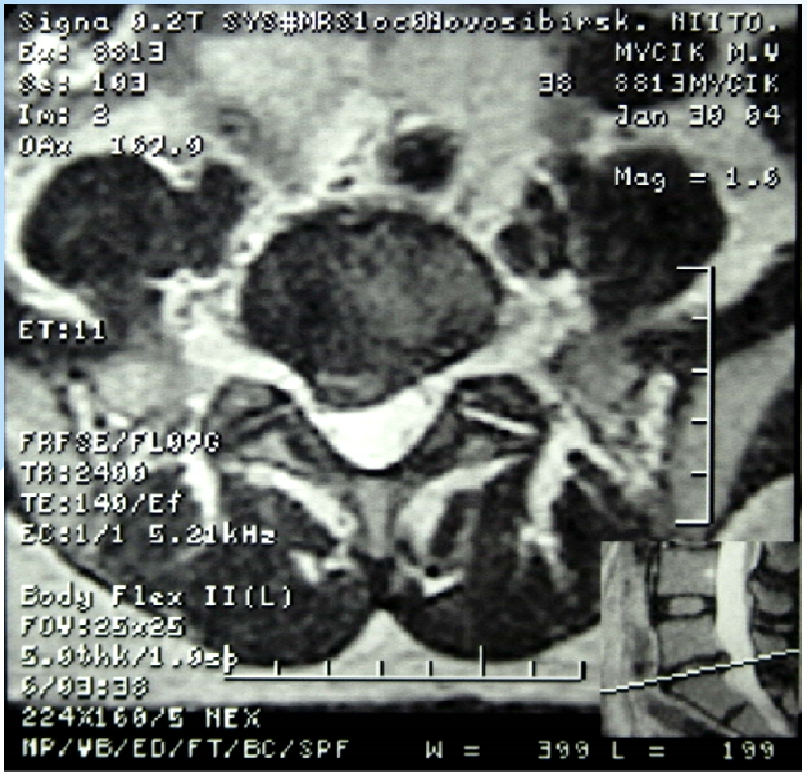

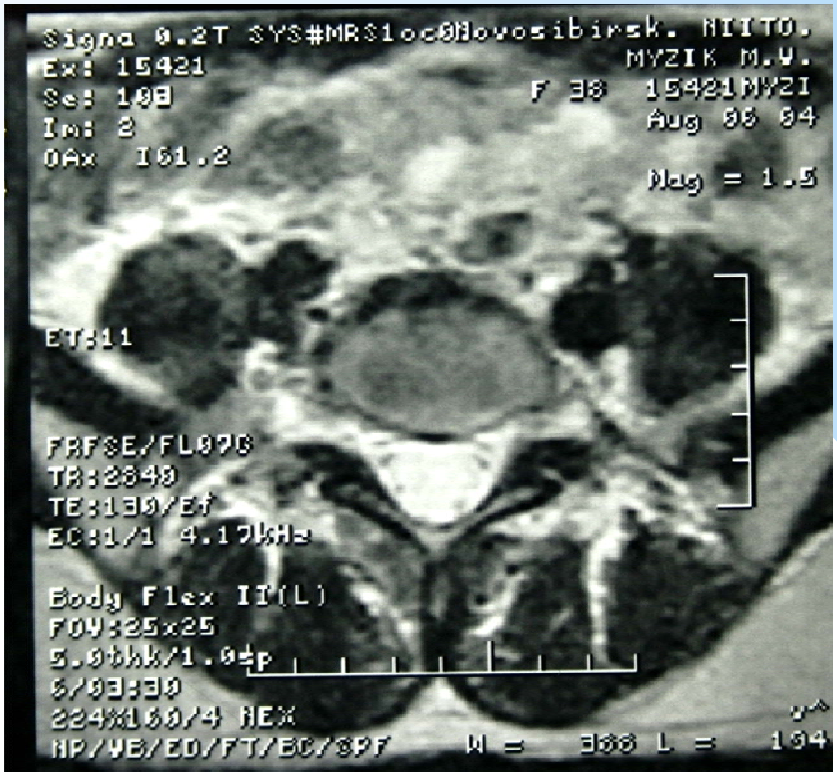

Tomographische Aufnahmen des transversalen Schnittes der Wirbelsäule in Projektion auf die Bandscheibe LWS5-S1 vor und nach der Behandlung.

Das Aussehen der Patientin vor und nach der Behandlung

Es wurde ein stabiles positives Ergebnis erreicht:

- Verschwinden der Schmerzen,
- Besserung des Allegemeinzustandes,
- Wiederherstellung der Arbeitsfähigkeit bei 129 (~69%) Patienten (Katamnese von 2 bis 9 Jahren). Davon wurden bei 96 Patienten das Verschwinden der Bandscheibenhernien, Wiederherstellung der geschädigten fibrösen Ringe und Linderung der Osteochondrose durch tomographische Untersuchungen bewiesen.

Von den anderen 57 Patienten sind 19 Patienten nach der Schmerzbefreiung nach dem ersten Behandlungszyklus nicht mehr erschienen und somit ist uns ihr Schicksal unbekannt. Die übrigen 38 Patienten möchten in ihrem Leben nichts ändern. Zwei Behandlungszyklen erbrachten Ihnen zeitweilige Besserung in Form von Schmerzlinderung. Zurzeit besuchen sie unsere Klinik 2 bis 3 Mal pro Jahr, je nach Bedarf, bei erneuten Schmerzen. Das zeigt einen positiven Verlauf bei diesen Patienten, aber es ist noch keine Heilung.

Demgemäß erfordert die Osteochondrose des 4. Grades mit der Bildung der Bandscheibenhernien eine komplexe Einwirkung und hängt nicht nur von der Qualifikation des Arztes und der Richtigkeit der ausgewählten Methoden ab, sondern auch von Mut, Ausdauer und Verständnis des Patienten. Die Skenar-Therapie kann also als gute adäquate therapeutische Behandlungsmethode für dieses Krankheitsbild gelten.

Es ist hinzuzufügen, dass die Skenar-Therapie auch bei den anderen komplexen Erkrankungen beste Ergebnisse erbringen kann.

Europäische Akademie der Naturwissenschaften
Europäische Wissenschaftliche Gesellschaft

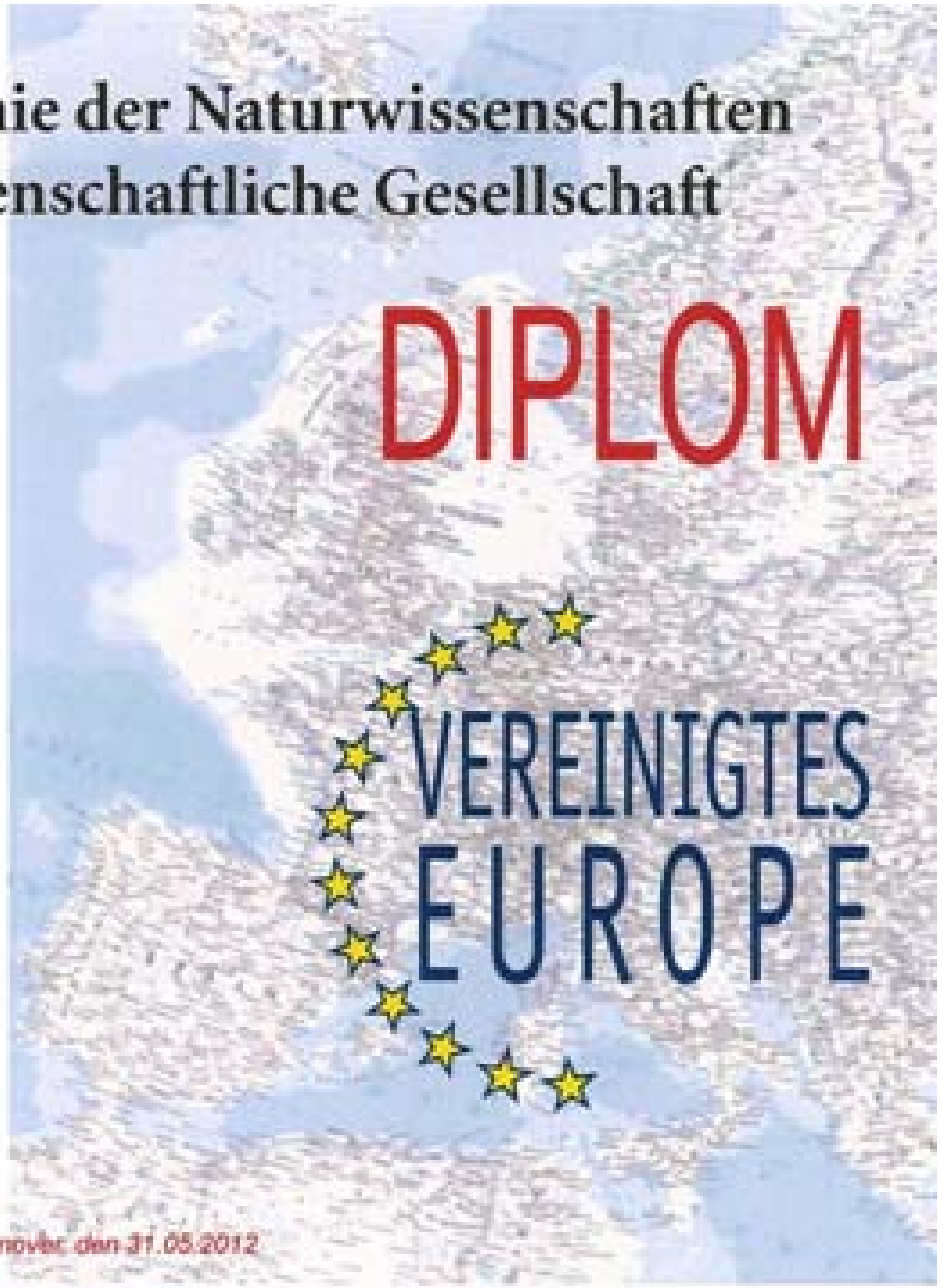

Nach dem Beschluss des wissenschaftlichen Rates der Europäischen Wissenschaftlichen Gesellschaft und des Präsidiums der Europäischen Akademie der Naturwissenschaften wird

Dr. Konstantin V. Nikitin

für die langjährige engagierte Tätigkeit
im medizinischen Bereich (Chirurgie und Onkologie)

"PREIS EUROPAS"

in der Stadt Hannover
verliehen

Dr. med. Georgy Tyminskiy

Der Vorstand Hannover

Hannover

Nr. 15-2012 Hannover, den 31.05.2012

EUROPÄISCHE AKADEMIE DER NATURWISSENSCHAFTEN

HANNOVER E.V.

DIPLOM

Detur digniori

Nach dem Beschluss des Kuratoriums der Akademie
und des Wissenschaftlichen Rates wird

Dr. Konstantin V. Nikitin

mit der Rudolf Virchow-Medaille
für besondere Verdienste um die Wissenschaftlichen
Forschungen ausgezeichnet

Nr. 10/05 Hannover, den 31.05.2013

V. Tyminskiy

Vladimir Tyminskiy
Der Vorstand